

# CHẤN THƯƠNG BỤNG KÍN

Bs . Đặng Minh Triết

## **I. ĐỊNH NGHĨA:**

- Chấn thương bụng kín là một cấp cứu ngoại khoa thường gặp, gây tổn thương thành bụng và các tạng trong ổ bụng nhưng không có sự thông thương giữa ổ bụng và môi trường bên ngoài.
- Chấn thương bụng kín thường nằm trong bệnh cảnh đa chấn thương.
- Tần suất tạng thường bị tổn thương theo thứ tự: lách, gan, mạc treo, thận, bàng quang, ruột, khối tá-tụy, dạ dày.
- Nguyên nhân thường gặp nhất là do tai nạn giao thông, ẩu đả, tai nạn lao động, tai nạn sinh hoạt...

## **II. CHẨN ĐOÁN:**

### **1. Chẩn đoán xác định:** Chủ yếu dựa vào:

- Hỏi kỹ cơ chế và thời gian bị chấn thương.
- Đau bụng sau chấn thương.
- Toàn thân: Hội chứng mất máu (mạch nhanh, huyết áp tụt, da niêm nhợt...) hoặc hội chứng nhiễm trùng (sốt cao, môi khô, lưỡi dơ...).
- Khám bụng: Vị trí vết bầm máu, trầy xước gợi ý tạng tổn thương. Bụng chướng, cảm ứng phúc mạc, gõ đục vùng thấp hoặc mất vùng đục trước gan.
- Cận lâm sàng
  - Xét nghiệm: Công thức máu, xét nghiệm đông máu, sinh hóa máu.
  - Siêu âm bụng: tìm dịch ổ bụng, tổn thương tạng.
  - X quang bụng đứng không chuẩn bị: Tìm hơi tự do trong ổ bụng.
  - CT Scanner bụng có cản quang khi sinh hiệu bệnh nhân ổn: xác định dịch, hơi ổ bụng, mức độ tổn thương tạng ( phân độ theo Hội Phẫu Thuật Chấn Thương Hoa Kỳ nếu chấn thương lách, gan, tụy).
  - Chọc dò ổ bụng lấy dịch làm xét nghiệm sinh hóa, tế bào.

### **2. Chẩn đoán phân biệt:** Tụ máu sau phúc mạc do gãy khung chậu, do chấn thương cột sống thắt lưng, chấn thương thận.

## **III. ĐIỀU TRỊ:**

### **1. Huyết động không ổn định:**

- Tích cực hồi sức chống sốc: Truyền 2-3 đường truyền để truyền máu và các dịch thay thế máu, thở oxy, đặt thông tiểu, đặt thông mũi- dạ dày.
- Siêu âm khẩn tại giường tìm dịch ổ bụng lượng nhiều (hoặc chọc dò ổ bụng). Nếu dương tính thì chuyển ngay bệnh nhân vào phòng

mở tiến hành mở bụng thăm dò, nếu âm tính thì phải loại trừ các nguyên nhân khác gây sốc.

**2. Huyết động ổn định:**

- Tiến hành làm xét nghiệm, siêu âm và chụp x quang bụng đứng không chuẩn bị.
- Nếu x quang bụng có liềm hơi dưới hoành chứng tỏ đã vỡ tạng rỗng, chuyển bệnh nhân mổ cấp cứu.
- Nếu x quang bụng bình thường:
  - Siêu âm bụng không ghi nhận có dịch, bệnh nhân sẽ được theo dõi thêm.
  - Siêu âm bụng ghi nhận có dịch trong ổ bụng, chụp CT Scanner bụng có cản quang sẽ được chỉ định để xác định chẩn đoán. Với tạng đặc cần dựa vào mức độ tổn thương tạng trên CT Scanner để quyết định mổ cấp cứu cầm máu hay điều trị bảo tồn không mổ.

**3. Điều trị đặc hiệu:**

**a. Chấn thương lách:**

- Phân độ tổn thương theo Hội Phẫu Thuật Chấn Thương Hoa Kỳ (American Association for the Surgery of Trauma - AAST): 5 độ.
- Vỡ lách cần được phẫu thuật cắt lách hay khâu bảo tồn lách tùy mức độ tổn thương. Tuy nhiên, điều trị bảo tồn lách không mổ nếu đạt các điều kiện sau:
  - Huyết động ổn định.
  - Bệnh nhân không cần truyền máu hoặc truyền ít hơn 2 đơn vị máu.
  - Không có tổn thương khác ở bụng kèm theo (vỡ tạng rỗng).
  - Siêu âm, CT Scanner: Vỡ lách độ 1, 2 và một số trường hợp độ 3 kèm theo dịch ổ bụng không có, lượng ít hoặc vừa.

**b. Chấn thương gan:**

- Phân độ tổn thương theo Hội Phẫu Thuật Chấn Thương Hoa Kỳ (American Association for the Surgery of Trauma - AAST): 6 độ.
- Vỡ gan cần được phẫu thuật khâu gan cầm máu, cắt gan không điển hình hoặc chèn gạc quanh gan tùy mức độ tổn thương. Tuy nhiên, điều trị bảo tồn gan không mổ nếu đạt các điều kiện sau:
  - Huyết động ổn định.
  - Bệnh nhân không cần truyền máu hoặc truyền ít hơn 2 đơn vị máu.
  - Không có tổn thương khác ở bụng kèm theo (vỡ tạng rỗng).
  - Siêu âm, CT Scanner: Vỡ gan độ 1, 2 và một số trường hợp độ 3 kèm theo dịch ổ bụng không có, lượng ít hoặc vừa.

**c. Chấn thương khối tá-tụy:**

- Phân độ tổn thương theo Hội Phẫu Thuật Chấn Thương Hoa Kỳ (American Association for the Surgery of Trauma - AAST): 5 độ.
- **Đối với tổn thương tá tràng**
  - *Tổn thương độ I:* Khâu kín thương tổn tá tràng + giải áp qua ống thông mũi-dạ dày.
  - *Tổn thương độ II:* Khâu kín thương tổn tá tràng + giải áp qua ống thông mũi-dạ dày + giải áp tá tràng qua ống mở thông dạ dày hoặc qua hồng tràng ra da.
  - *Tổn thương độ III:*
    - + Nối tá hồng tràng kiểu Roux-en-Y
    - + Hoặc khâu tá tràng + loại trừ môn vị + nối vị tràng
    - + Giải áp tá tràng qua lỗ mở thông hồng tràng ra da.
  - *Tổn thương độ IV:*
    - + Khâu tá tràng, khâu OMC với dẫn lưu T đặt qua nhú Vater hoặc nối mật-ruột. Nếu không thể sửa chữa được thương tổn đường mật, có thể thắt lại và nối mật-ruột trong lần mổ sau.
    - + Nối tá – hồng tràng kiểu Roux-en-Y nếu mất nhiều tổ chức tá tràng ± dẫn lưu đường mật.
  - *Tổn thương độ V:*
    - + *Vỡ nát khung tá tràng:* cắt lọc tá tràng bảo tồn đầu tụy + nối đầu tụy với quai hồng tràng kiểu Roux-en-Y
    - + *Vỡ tá tràng + vỡ móc tụy không tổn thương ống mật tụy:* nối tá-hồng tràng kiểu Roux-en-Y + khâu tụy
    - + *Vỡ tá tràng đầu tụy phức tạp có tổn thương ống mật tụy:* cắt khối tá tụy.
- **Đối với tổn thương tụy**
  - *Tổn thương độ I:* Chỉ cần dẫn lưu ổ tụy.
  - *Tổn thương độ II:* Khâu lại nhu mô + dẫn lưu ổ tụy.
  - *Tổn thương độ III:* Cắt bỏ đuôi tụy hoặc thân đuôi tụy kèm cắt lách hoặc khâu tụy và khâu ống Wirsung có đặt stent trong lòng cho vào tá tràng.
  - *Tổn thương độ IV:* Khâu bí mồm của đầu tụy và nối thân đuôi tụy với hồng tràng kiểu Roux-en-Y.
  - *Tổn thương độ V:* Cắt khối tá-tụy.

**d. Chấn thương tạng rỗng khác:**

- Chấn thương dạ dày, ruột non: khâu hoặc cắt đoạn chỗ vỡ và nối lại.
- Chấn thương đại-trực tràng: Khâu hoặc cắt đoạn chỗ vỡ kèm theo làm hậu môn nhân tạo.

**IV. THEO DÕI VÀ TÁI KHÁM:**

- Sau mổ cần theo dõi các dấu hiệu nhiễm trùng, chảy máu tái phát, các biến chứng xì rò, bỏ sót thương tổn, tắc ruột.
- Sau xuất viện 2-4 tuần cần đánh giá tình trạng dinh dưỡng, sự lành vết thương, ống dẫn lưu Kehr nếu có để có hướng xử trí thích hợp.

# VẾT THƯƠNG THẤU BỤNG

Bs. Đặng Minh Triết

## I. ĐẠI CƯƠNG:

- Vết thương thấu bụng là vết thương thành bụng có xuyên thấu phúc mạc, ổ bụng thông thương với môi trường bên ngoài.
- Nguyên nhân thường gặp nhất là do bạch khí (dao, vật nhọn) hoặc hỏa khí (súng đạn, bom mìn...), có thể do tai nạn lao động, tai nạn giao thông hay tai nạn sinh hoạt.
- Có thể có tổn thương phối hợp ngực-bụng hoặc phối hợp tổn thương tạng sau phúc mạc.

## II. CHẨN ĐOÁN:

### 1. Lâm sàng:

- Hỏi cơ chế và thời gian xảy ra vết thương.
- Đau bụng, nôn ra máu, tiêu ra máu hoặc tiểu ra máu.
- Nhìn bụng có vết thương có phòi mạc nổi, ruột non...Sonde mũi-dạ dày hoặc sonde tiểu có máu.
- Sờ bụng đau, có thể có cảm ứng phúc mạc.
- Gõ đục vùng thấp khi có máu, dịch ổ bụng.

### 2. Cận lâm sàng:

- Xét nghiệm: Công thức máu, sinh hóa máu, đông máu.
- X quang ngực, bụng: xác định dịch, khí màng phổi, ổ bụng.
- Siêu âm bụng: Chủ yếu tìm dịch ổ bụng và xác định tạng tổn thương.
- CT Scanner bụng tìm dịch, khí ổ bụng và xác định tạng bị tổn thương đồng thời đánh giá mức độ thương tổn tạng.

### 3. Chẩn đoán xác định:

- Có tạng ổ bụng phòi ra ngoài (mạc nổi, ruột...).
- Siêu âm có dịch ổ bụng.
- X quang có hơi tự do trong ổ bụng.
- Thăm sát vết thương thấy có thủng phúc mạc.

## III. ĐIỀU TRỊ:

1. **Huyết động không ổn định:** Vừa chống sốc vừa chuyển ngay bệnh nhân vào phòng mổ để mở bụng thăm dò và xử trí thương tổn cầm máu.

### 2. Huyết động ổn định:

Thăm sát vết thương tại chỗ, nếu không thủng phúc mạc thì tiếp tục theo dõi, nếu thủng phúc mạc thì có thể nội soi ổ bụng chẩn đoán. Qua nội soi, nếu không có tổn thương tạng thì tiếp tục theo dõi, nếu có tổn thương tạng thì phẫu thuật nội soi điều trị (khâu thủng tạng rỗng, đốt hoặc khâu cầm máu tạng đặc) hoặc mở bụng xử trí thương tổn.

### **3. Điều trị đặc hiệu:**

**a. Vết thương gan, lách:** Tùy theo mức độ thương tổn mà có thể khâu cầm máu, cắt gan không điển hình, cắt bán phần hay toàn bộ lách.

**b. Vết thương tụy:** Phân độ tổn thương theo Hội Phẫu Thuật Chấn Thương Hoa Kỳ (American Association for the Surgery of Trauma - AAST): 5 độ.

- Tổn thương độ I: Chỉ cần dẫn lưu ổ tụy.
- Tổn thương độ II: Khâu lại nhu mô + dẫn lưu ổ tụy.
- Tổn thương độ III: Cắt bỏ đuôi tụy hoặc thân đuôi tụy kèm cắt lách hoặc khâu tụy và khâu ống Wirsung có đặt stent trong lòng cho vào tá tràng.
- Tổn thương độ IV: Khâu bít mồm của đầu tụy và nối thân đuôi tụy với hồng tràng kiểu Roux-en-Y.
- Tổn thương độ V: Cắt khối tá-tụy.

**c. Vết thương tá tràng:** Phân độ tổn thương theo Hội Phẫu Thuật Chấn Thương Hoa Kỳ (American Association for the Surgery of Trauma - AAST): 5 độ.

Khoảng 75-80% tổn thương tá tràng có thể được xử trí bằng cách cắt lọc mép vết thương và khâu lại đơn thuần. Tuy nhiên, có 20-25% trường hợp cần xử trí phức tạp hơn (tổn thương độ III, IV và V), như: nối quai hồng tràng vào vết thương tá tràng theo kiểu Roux-en-Y, cắt đoạn tá tràng, nối tá-hồng tràng theo kiểu Roux-en-Y, phương pháp túi thừa hóa tá tràng, phương pháp triệt môn vị, phẫu thuật Whipple.

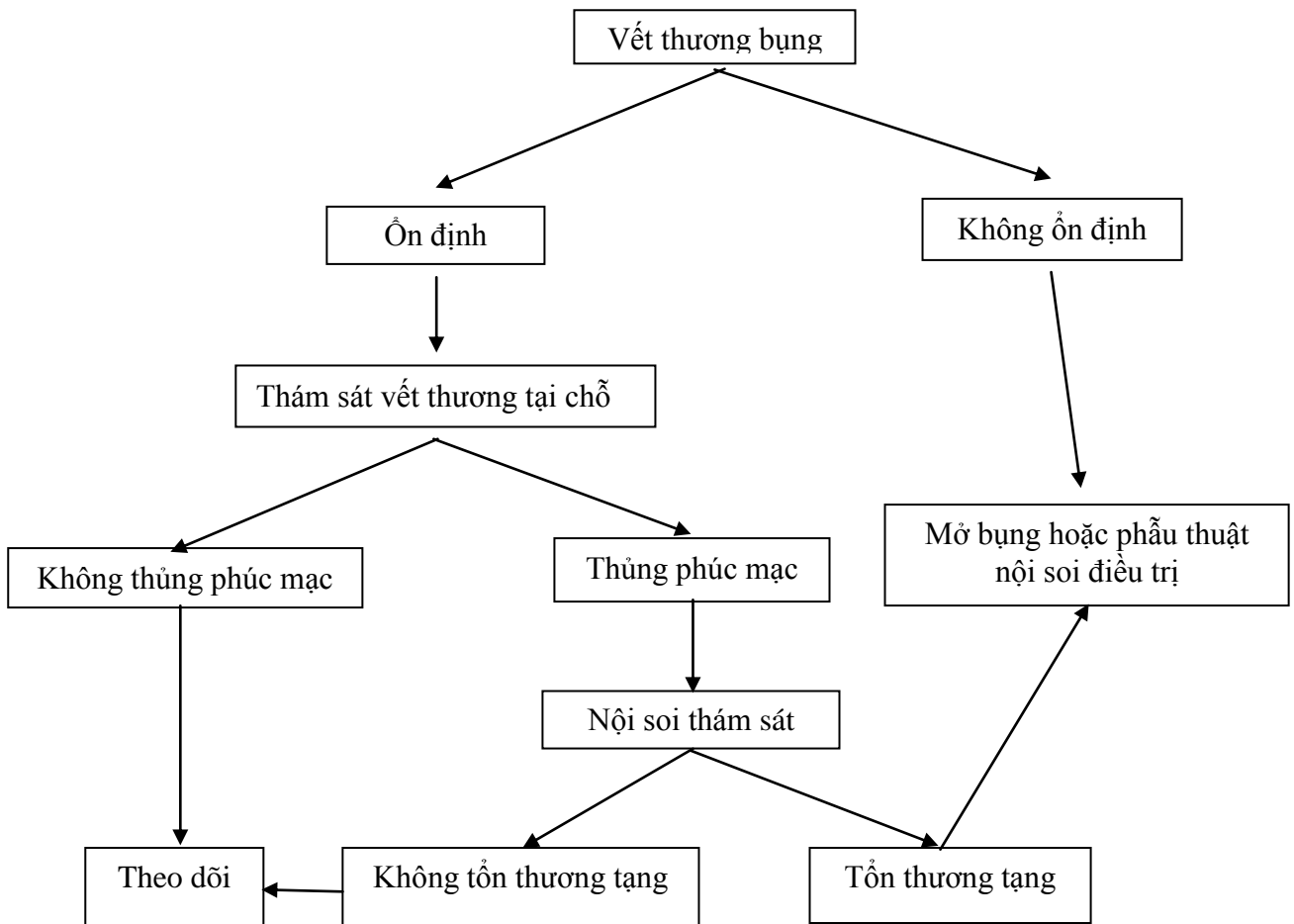
**d. Vết thương da dày, ruột non:** cắt lọc, khâu hoặc cắt đoạn chỗ nhiều vết thương gần nhau và nối lại.

**e. Vết thương đại tràng:** Cắt lọc, khâu vết thương hoặc làm hậu môn tạm.

### **IV. THEO DÕI VÀ TÁI KHÁM:**

- Sau mổ cần theo dõi các dấu hiệu nhiễm trùng, chảy máu tái phát, các biến chứng xì rò, bỏ sót thương tổn, tắc ruột.
- Sau xuất viện 2-4 tuần cần đánh giá tình trạng dinh dưỡng, sự lành vết thương, ống dẫn lưu Kehr nếu có để có hướng xử trí thích hợp.

**LƯU ĐỒ CHẨN ĐOÁN VÀ XỬ TRÍ  
VẾT THƯƠNG BỤNG**



# TẮC RUỘT

Bs. Đặng Minh Triết

## I. ĐẠI CƯƠNG:

- Tắc ruột là sự ngưng trệ lưu thông các chất trong lòng ruột như hơi, dịch, đồ ăn, phân không di chuyển được từ trên xuống dưới để tổng qua hậu môn ra ngoài.
- Tắc ruột rất thường gặp trong cấp cứu ngoại khoa.
- Nguyên nhân gây bệnh nhiều và rất khác nhau
- Chẩn đoán tắc ruột thường dễ nhưng chẩn đoán nguyên nhân nhiều khi khó.

## II. CHẨN ĐOÁN:

### 1. Lâm sàng:

- Đau bụng từng cơn, nôn ói, bí trung-đại tiện.
- Khám bụng chướng, có thể có quai ruột nổi ± sọc mỡ cũ, dấu rắn bò (triệu chứng đặc hiệu), nghe tiếng róc của ruột.
- Nếu bệnh nhân đến trễ: dấu hiệu mất nước, nhiễm trùng, đôi khi có sốc.
- Khám vùng bẹn-đùi tìm thoát vị nghẽn.
- Thăm trực tràng: Bóng trực tràng rỗng, đôi khi sờ chạm u giúp chẩn đoán nguyên nhân.

### 2. Cận lâm sàng:

- *Xét nghiệm máu*: phát hiện rối loạn nước-điện giải, bạch cầu và CRP máu tăng trong trường hợp nhiễm trùng.
- *X quang bụng đứng không sửa soạn*: hình ảnh mực nước-hơi (ruột non: chân rộng, vòm thấp, đại tràng: chân hẹp, vòm cao).
- *Siêu âm bụng*: hiện diện quai ruột dẫn (>2,5 cm) nằm kế quai ruột xẹp, dấu hiệu máy giặt, giúp chẩn đoán nguyên nhân: u, lồng ruột...
- *CT Scanner bụng*: Quai ruột dẫn nằm kế quai ruột xẹp, các quai ruột dẫn hội tụ về vị trí tắc, giúp chẩn đoán nguyên nhân do u, lồng ruột, thoát vị...

## III. ĐIỀU TRỊ:

### 1. Điều trị nội khoa trước mổ:

- Đặt thông mũi-dạ dày và hút dạ dày.
- Bù nước-điện giải.
- Kháng sinh phổ rộng ngăn chặn nhiễm trùng, làm chậm hoại tử ruột.
- Tắc ruột do bít là cấp cứu có trì hoãn, tuy nhiên tắc ruột do thắt phải vừa mổ vừa hồi sức vì để chậm quai ruột sẽ hoại tử.

### 2. Phẫu thuật:

#### a. Chỉ định:

- Có biến chứng: hoại tử ruột, viêm phúc mạc...
- Có những dấu hiệu tăng nặng: sốt, sốc, nôn ra phân...
- Thất bại điều trị nội.

**b. Xử trí nguyên nhân:**

- **Tắc ruột do dây dính:** Gỡ dính, cắt dây chằng
- **Thoát vị nghẹt**
  - Giải phóng cổ thoát vị
  - Nếu ruột hoại tử: Cắt và nối ruột ngay.
  - Nếu ruột chưa hoại tử: Đưa ruột vào ổ bụng
  - Phục hồi thành bụng.
- **Lồng ruột ở trẻ em**
  - Tháo lồng bằng nước dưới hướng dẫn siêu âm.
  - Tháo lồng bằng tay ± cắt khối lồng nếu ruột hoại tử.
- **Lồng ruột người lớn:** Cắt đoạn ruột
- **Vật lạ trong lòng ruột:** Mở ruột lấy vật lạ, khâu kín
- **Xoắn ruột non**
  - Ruột chưa hoại tử: Tháo xoắn
  - Ruột hoại tử: Cắt ruột, không tháo xoắn trước khi cắt.
- **Xoắn đại tràng chậu hông**
  - Qua nội soi đặt ống thông trực tràng, một tuần sau mổ chương trình cắt bỏ đoạn đại tràng chậu hông quá dài.
  - Tháo xoắn hoặc làm phẫu thuật Hartmann nếu ruột hoại tử
- **Ung thư đại tràng phải:** Cắt đại tràng phải hay nối tắt.
- **Ung thư đại tràng trái**
  - Làm hậu môn nhân tạo trên dòng
  - Cắt ruột đưa 2 đầu ra ngoài làm hậu môn nhân tạo.
  - Cắt nối có rửa hay không rửa đại tràng trong mổ.
- **Ung thư đại-trực tràng bị thủng**
  - Cắt bỏ đoạn thủng rồi đưa hai đầu ra ngoài làm hậu môn nhân tạo hoặc làm phẫu thuật Hartmann.
  - Nếu bứơc nằm ở vị trí trực tràng thấp không đưa ra được, có thể khâu lỗ thủng và làm hậu môn nhân tạo trên dòng.
- **Ung thư trực tràng:** Làm hậu môn nhân tạo đại tràng chậu hông.

**IV. SĂN SÓC SAU MỔ VÀ TÁI KHÁM**

- Hút dạ dày đến khi bệnh nhân trung tiện được.
- Bồi phụ nước và điện giải.
- Kháng sinh.
- Theo dõi các biến chứng: viêm phúc mạc, tắc ruột lại.
- Tái khám sau xuất viện 1 tuần.

# THÙNG Ổ LOÉT DẠ DÀY-TÁ TRÀNG

Bs. Đặng Minh Triết

## I. ĐẠI CƯƠNG:

- Thủng ổ loét dạ dày-tá tràng là cấp cứu ngoại khoa thường gặp.
- Thường gặp ở nam hơn ở nữ.
- Thường gặp ở độ tuổi lao động 20-50 tuổi.

## II. CHẨN ĐOÁN:

- Đau bụng dữ dội và đột ngột vùng thượng vị lan khắp bụng.
- Khám bụng có cảm ứng phúc mạc toàn thể.
- Hội chứng nhiễm trùng: vẻ mặt nhiễm trùng, sốt, môi khô lưỡi đỏ, bạch cầu tăng, nhất là bạch cầu đa nhân trung tính, CRP tăng.
- X quang bụng đứng không chuẩn bị và hoặc là scanner bụng: Hiện diện hơi tự do ổ bụng.
- Siêu âm có hơi và dịch tự do ổ bụng.
- Tiền căn: viêm loét dạ dày-tá tràng.

## III. ĐIỀU TRỊ:

- **Chuẩn bị bệnh nhân và hồi sức bệnh nhân trước mổ:**
  - Cận lâm sàng tiền phẫu theo quy định bệnh viện (xét nghiệm tiền phẫu, đo điện tim, chụp X quang tim-phổi thẳng).
  - Đặt sonde mũi-dạ dày kèm hút và sonde tiểu lưu.
  - Hồi sức chống sốc nếu bệnh nhân có sốc trước mổ.
  - Truyền dịch (NaCl 0,9%, Lactated ringer, Glucose 5%, 10% hay 30%), kháng sinh (Céphalosporine thế hệ thứ 3 hoặc thứ 4), ức chế tiết acid dạ dày (Omeprazole, Pantoprazole hay Oesoméprazole 40 mg), giảm đau (Paracétamol 1g) khi đã xác định chẩn đoán.
  - Cân bằng các rối loạn (nếu có) của cận lâm sàng.
- **Nội dung phẫu thuật:** sinh thiết mép lỗ thủng nếu lỗ thủng ở dạ dày, khâu lỗ thủng ± đắp mạc nối, rửa bụng và dẫn lưu.
- **Phẫu thuật nội soi:**
  - **Tiêu chuẩn chọn bệnh**
    - + Bệnh nhân bị thủng loét dạ dày-tá tràng trong vòng 24h.
    - + Không có xuất huyết tiêu hóa kèm theo.
    - + Không có hẹp môn vị trước mổ
  - **Chống chỉ định**
    - + Có sốc trước mổ
    - + Có bệnh lý nội khoa nặng kèm theo làm ảnh hưởng hô hấp-t tuần hoàn khi bơm hơi vào ổ bụng.
    - + Có tiền sử mổ bụng (trương đối).

• **Các trường hợp đặc biệt kèm theo:**

- Hẹp môn vị kèm theo : Khâu lỗ thủng, mở rộng môn vị theo phương pháp Heineke Mikulicz hoặc nối vị-tràng, rửa bụng, dẫn lưu ổ bụng.
- Thủng do ung thư:
  - + Tổng trạng cho phép cắt dạ dày cấp cứu : Cắt dạ dày, nối vị-tràng theo Billroth II (theo Polya hoặc Hoffmeister-Finsterer), rửa bụng, dẫn lưu ổ bụng.
  - + Tổng trạng kém, không thể thực hiện cắt dạ dày cấp cứu : Khâu lỗ thủng ± đắp mạc nối, rửa bụng, dẫn lưu, nếu có hẹp môn vị thì kết hợp nối vị-tràng.
  - + Nếu không thể cắt dạ dày cấp cứu và cũng không thể khâu lỗ thủng do mô ung thư lan rộng thì có thể đặt ống thông qua lỗ thủng dẫn lưu dạ dày ra da.
  - + Thủng mặt sau dạ dày : khâu lỗ thủng, rửa bụng, dẫn lưu hậu cung mạc nối, dẫn lưu Douglas.

**IV. THEO DÕI VÀ TÁI KHÁM:**

- Tiếp tục bù đủ dịch, glucose, lipide và proteine trong những ngày đầu bệnh nhân chưa ăn uống được.
- Sử dụng kháng sinh: kháng sinh điều trị tốt nhất theo kháng sinh đồ, nếu chưa có kháng sinh đồ có thể dùng các kháng sinh phổ rộng, thông thường phối hợp Céphalosporine thế hệ thứ 3 hoặc 4 phối hợp với nhóm Imidazole và nhóm Aminoglycozide hoặc nhóm Quinolone.
- Ngưng kháng sinh khi hết tình trạng nhiễm trùng (qua lâm sàng và cận lâm sàng).
- Thuốc ức chế bơm proton : Oméprazole hoặc Pantoprazole, esomeprazole 40 mg x 2 lần/ngày.
- Khi có trung tiện: rút sonde mũi-dạ dày, cho ăn từ lỏng đến đặc.
- Thuốc trung hòa acid dịch vị : Phosphalugel, Tenamyd gel 1-2 gói x 3 lần/ngày.
- Thuốc giảm đau: Paracetamol 1g x 3-4 lần/ngày, nếu đau nhiều phối hợp thêm Acupan 20 mg x 3-4 lần/ngày.
- Rút ống dẫn lưu khi ống dẫn lưu hết ra dịch.
- Cho bệnh nhân ra viện khi hết tình trạng nhiễm trùng, hệ tiêu hóa hoạt động bình thường, không đau bụng.
- Tái khám điều trị loét và Helicobacter Pylori (nếu có) theo phác đồ.

# VIÊM RUỘT THỪA

Bs. Đặng Minh Triết

## I. ĐẠI CƯƠNG:

Là cấp cứu bụng ngoại khoa thường gặp nhất.

Tuổi thường gặp là từ 10 đến 30 tuổi.

Chẩn đoán dễ ở thể điển hình, khó ở các thể ít gặp.

## II. CHẨN ĐOÁN:

- Đau bụng khởi đầu ở thượng vị , quanh rốn hoặc ngay hố chậu phải, vài giờ sau khu trú hố chậu phải, đau âm ỉ tăng dần.
- Rối loạn tiêu hóa như chán ăn, buồn nôn, đôi khi tiêu lỏng.
- Ấn chẩn điểm Mac Burney đau.
- Dấu Rovsing dương tính
- Khi viêm ruột thừa vỡ mủ có cảm ứng phúc mạc khu trú hoặc toàn thể.
- Dấu cơ thất lưng -chậu dương tính nếu ruột thừa nằm sau manh tràng.
- Hội chứng nhiễm trùng : sốt, môi khô lưỡi dơ , bạch cầu tăng nhất là đa nhân trung tính, CRP tăng.
- Siêu âm bụng ruột thừa có hình bia tăng kích thước , mạc nối dày ở hố chậu phải , đôi khi có dịch ổ bụng nếu ruột thừa vỡ mủ hoặc khối echo hỗn hợp ở hố chậu phải nếu là abscess ruột thừa.
- Scanner bụng có cản quang trong trường hợp khó chẩn đoán , phát hiện ruột thừa tăng kích thước , thâm nhiễm viêm quanh ruột thừa , khối abscess, đám quánh hay dịch ổ bụng.

## III. ĐIỀU TRỊ:

### 1. Điều trị trước mổ:

- Cận lâm sàng tiền phẫu theo quy định bệnh viện (xét nghiệm tiền phẫu, đo điện tim, chụp X quang tim-phổi thẳng).
- Bệnh nhân nhịn ăn uống, được truyền dịch : NaCl 0,9%, Lactated ringer hay Glucose 5%, 10% hay 30%.
- Kháng sinh ± giảm đau (Paracétamol 1g) trong khi chờ mổ.
- Điều chỉnh các rối loạn cận lâm sàng nếu có.

### 2. Phẫu thuật nội soi hoặc phẫu thuật hở:

- *Viêm ruột thừa mủ chưa vỡ*: cắt ruột thừa.
- *Viêm ruột thừa hoại tử, viêm phúc mạc ruột thừa*: Cắt ruột thừa ± dẫn lưu,
- *Abscess ruột thừa*: Hút mủ, có thể cắt ruột thừa nếu tìm thấy , dẫn lưu.

- **Đám quánh ruột thừa:** không có chỉ định phẫu thuật cấp cứu, hẹn phẫu thuật chương trình cắt ruột thừa sau 3 tháng.
- Khi gốc ruột thừa hoại tử hay hoại tử lan rộng đáy manh tràng , tùy mức độ có thể khâu ngay hay mở manh tràng ra da hay cắt khối hồi-manh tràng.
- Kháng sinh điều trị tốt nhất theo kháng sinh đồ , nếu chưa có kháng sinh đồ có thể dùng đơn lẻ hay phối hợp các kháng sinh tùy độ nặng của bệnh (Céphalosporine thế hệ thứ 3 hoặc 4 phối hợp với nhóm Imidazole và nhóm Aminoglycozide hoặc nhóm Quinolone).

#### **IV. THEO DÕI VÀ TÁI KHÁM:**

- Tiếp tục truyền dịch khi bệnh nhân chưa ăn uống được , kháng sinh, giảm đau.
- Cho bệnh nhân vận động sớm.
- Cho bệnh nhân uống ít nước đường ngay hậu phẫu ngày 1, khi có trung tiện thì cho ăn từ lỏng đến đặc.
- Rút ống dẫn lưu (nếu có) khi hết dịch dẫn lưu.
- Cho bệnh nhân ra viện khi hết tình trạng nhiễm trùng , hệ tiêu hóa hoạt động bình thường, không đau bụng.
- Tái khám sau 1 tuần.

# THOÁT VỊ BỆN-ĐÙI

Bs. Đặng Minh Triết

## I. ĐẠI CƯƠNG:

- Thoát vị bẹn-đùi thực chất là thoát vị lỗ cơ lược, tạng thoát vị chui ra trên dây chằng bẹn gọi là thoát vị bẹn và tạng thoát vị chui ra dưới dây chằng bẹn gọi là thoát vị đùi.
- Thoát vị bẹn-đùi là dạng thường gặp của thoát vị thành bụng.
- Thoát vị bẹn hay gặp ở nam giới nhưng thoát vị đùi hay gặp ở nữ giới.

## II. CHẨN ĐOÁN:

### 1. Lâm sàng:

#### a. Thoát vị bẹn

Thoát vị bẹn Trực tiếp

Thoát vị bẹn gián tiếp

( Khối Thoát vị bẹn nghẽn : khối phòng vùng bẹn căng, đau không đẩy lên được.)

#### b. Thoát vị đùi

1. Khối phòng phía trong đùi, dưới nếp bẹn.
2. Tuy nhiên, thoát vị đùi thường không có triệu chứng, bệnh nhân vào viện thường có biến chứng của thoát vị đùi nghẽn: khối phòng phía trong đùi, căng đau kèm đau bụng từng cơn, bụng chướng nhẹ, nhu động ruột tăng.

### 2. Cận lâm sàng:

Chẩn đoán thoát vị bẹn-đùi chủ yếu dựa vào lâm sàng, tuy nhiên, trong trường hợp không rõ, có thể siêu âm ( $\pm$  CT Scanner: ít dùng) để gợi ý chẩn đoán.

## III. ĐIỀU TRỊ:

### 1. Chỉ định điều trị:

- Thoát vị bẹn-đùi nghẹt: Chỉ định tuyệt đối và khẩn cấp.
- Thoát vị bẹn-đùi không nghẽn: Phẫu thuật chương trình.
- 

### 3. Phẫu thuật:

a. **Mục đích phẫu thuật:** Loại bỏ túi thoát vị và Phục hồi thành bụng.

#### b. Các phương pháp tạo hình thành bụng

- **Phục hồi thành bẹn bằng mô tự thân**

Phương pháp Bassini (Khâu *cân kết hợp* vào dây chằng bẹn bằng các mũi rời phía sau thừng tinh).

+ Chỉ định trong điều trị thoát vị bẹn *lần đầu*

Phương pháp Mc Vay (*Khâu cân kết hợp vào dây chằng Cooper bằng các mũi rời*).

+ Chỉ định trong điều trị thoát vị đùi.

- **Phục hồi thành bụng bằng mảnh ghép nhân tạo ( Tái phát sau mổ )**
  - Phẫu thuật hở: Kỹ thuật dùng lưới của Lichtenstein
  - Phẫu thuật nội soi: Đặt mảnh ghép trước phúc mạc, bao gồm 2 kỹ thuật:
    - + Kỹ thuật xuyên qua ổ bụng (TAPP).
    - + Kỹ thuật hoàn toàn ngoài phúc mạc (TEP).

#### **IV. THEO DÕI VÀ TÁI KHÁM:**

- Theo dõi các biến chứng như nhiễm trùng, chảy máu, thoát vị tái phát, dị cảm, đau...
- Tái khám sau 1 tuần.
- Không lao động nặng trong 3 tháng.

# SỎI ĐƯỜNG MẬT

Bs. Đặng Minh Triết

## I. ĐẠI CƯƠNG:

- Sỏi đường mật là bệnh lý thường gặp.
- Sỏi đường mật ở Việt Nam và Châu Á có liên quan đến nhiễm trùng và ký sinh trùng nên thường là sỏi sắc tố.
- Yếu tố thuận lợi
  - Sỏi túi mật: Nữ, độ tuổi 40, béo phì và sinh đẻ nhiều.
  - Sỏi đường mật chính: Nữ, tuổi từ 40-60, đời sống kinh tế thấp, chế độ ăn thiếu đạm và vệ sinh kém.

## II. CHẨN ĐOÁN:

### 1. Chẩn đoán xác định:

#### a. Lâm sàng

- **Viêm túi mật cấp do sỏi:** Đau hạ sườn phải kèm sốt nhẹ, ấn chẩn đau điểm túi mật, dấu Murphy (+), có thể sờ chạm túi mật căng, to. Tuy nhiên, khoảng 80% sỏi túi mật không có triệu chứng.
- **Sỏi ống mật chủ:** Tam chứng Charcot gồm đau vùng hạ sườn phải, sốt, vàng da. Ấn chẩn đau vùng tam giác Chauffard-Rivet, đôi khi có đề kháng thành bụng.
- **Sỏi đường mật trong gan:** Triệu chứng không rõ rệt, đôi khi chỉ có sốt.

#### b. Cận lâm sàng

- **Xét nghiệm máu:**
  - Công thức máu có bạch cầu tăng, chủ yếu là đa nhân trung tính và định lượng CRP tăng.
  - Bilirubin máu tăng trong sỏi đường mật chính gây tắc mật với bilirubin trực tiếp > bilirubin gián tiếp.
- **Siêu âm bụng:** giúp xác định vị trí, kích thước và số lượng sỏi kèm hình ảnh dẫn đường mật.
- **CT Scanner bụng:**
  - Chỉ định khi siêu âm gặp khó khăn như bệnh nhân mập, có nhiều hơi trong ruột.
  - Thấy hình dạng, kích thước chính xác sỏi và đường mật trong và ngoài gan.

### 2. Chẩn đoán phân biệt:

- Viêm gan.
- Hẹp đường mật.
- Ung thư đường mật.

- Ung thư đầu tụy.

### **III. ĐIỀU TRỊ:**

#### **1. Điều trị nội khoa trước mổ:**

- Bù dịch và điện giải.
- Kháng sinh phổ rộng: Céphalosporine thế hệ thứ 3 hoặc 4 + nhóm Quinolone hoặc Aminoglycoside ± nhóm Imidazole.
- Giảm đau, hạ sốt (Paracétamol), chống co thắt (Spasfon, Nospa® ...).
- Vitamine K1 cải thiện chức năng đông cầm máu.

#### **2. Phẫu thuật:**

##### **a. Sỏi túi mật**

- Phẫu thuật nội soi cắt túi mật hiện nay là tiêu chuẩn vàng trong điều trị sỏi túi mật. Phẫu thuật hở chỉ dùng khi có chống chỉ định phẫu thuật nội soi.
- Chỉ định phẫu thuật khi sỏi túi mật có triệu chứng (phẫu thuật chương trình) hoặc viêm mũ túi mật, viêm hoại tử túi mật (phẫu thuật cấp cứu).
- Phẫu thuật mở túi mật lấy sỏi kèm dẫn lưu túi mật chỉ áp dụng khi bệnh nhân quá yếu không đủ sức chịu đựng phẫu thuật cắt túi mật cấp cứu.

##### **b. Sỏi đường mật chính**

- *Nguyên tắc phẫu thuật:* Tốt nhất là phẫu thuật trong tình trạng bệnh nhân ổn định. Khi có chỉ định mổ cấp cứu cần hồi sức tốt bệnh nhân trước mổ để giảm biến chứng và tử vong.
- *Mục đích phẫu thuật:* Lấy hết sỏi phát hiện được và đảm bảo thông thương đường mật.
- *Các phương pháp phẫu thuật:*
  - Mở ống mật chủ lấy sỏi + dẫn lưu Kehr.
  - Cắt túi mật đi kèm khi túi mật bị hoại tử hoặc có sỏi.
  - Phẫu thuật nối mật-ruột khi có hẹp đoạn dưới ống mật chủ. Nối mật-ruột kiểu mật-ruột-da khi sỏi đường mật tái phát nhiều lần hoặc nhiều sỏi trong gan không lấy hết qua một lần mổ.

### **IV. THEO DÕI VÀ TÁI KHÁM:**

- Theo dõi các biến chứng sau mổ: nhiễm trùng, chảy máu, hội chứng tắc mật, rò mật, tắc ruột...
- Ống dẫn lưu Kehr:
  - Theo dõi lượng dịch, màu sắc.
  - Bơm rửa đường mật khi dịch mật có nhiều cặn, mũ.
  - Rút ống dẫn lưu Kehr khi chụp đường mật cản quang không còn sỏi sót và sau mổ 14 ngày. Trước khi rút ống Kehr nên kẹp thử

- Ống Kehr, nếu bệnh nhân có đau tức thì phải tháo kẹp, sau đó kẹp lại, có thể làm nhiều lần để bệnh nhân thích ứng dần.
- Nếu còn sỏi sỏi thì nên lưu ống Kehr lại để tán sỏi qua đường hầm Kehr.
- Tái khám sau xuất viện 1 tuần đánh giá lại tình trạng dinh dưỡng, vết mổ và các biến chứng.

# BỆNH TRĨ

Bs. Đặng Minh Triết

## I. ĐẠI CƯƠNG:

- Trĩ là bệnh phổ biến, thường gặp nhất trong các bệnh vùng hậu môn.
- Thường gặp ở lứa tuổi 45- 65.
- Nam mắc bệnh nhiều hơn nữ.

## II. CHẨN ĐOÁN:

- Đi tiêu ra máu kèm theo búi trĩ sa ra ngoài hậu môn, có thể có đau.
- Khám lâm sàng phát hiện búi trĩ ngoại, nội, giúp phân độ trĩ nội.
- Thăm trực tràng nhằm loại trừ u hậu môn-trực tràng.
- Nội soi hậu môn-trực tràng giúp chẩn đoán trĩ nội độ 1 và 2 và các bệnh lý khác như nứt hậu môn, polype, u hậu môn-trực tràng.

## III. ĐIỀU TRỊ:

### 1. Điều trị nội khoa: Áp dụng cho tất cả các cấp độ trĩ, bao gồm:

- Ăn nhiều chất xơ, uống nước đầy đủ.
- Tránh các chất kích thích như rượu, trà, cà phê, tiêu, ớt.
- Tập thói quen đi cầu đều đặn mỗi ngày.
- Thuốc tăng trương lực thành mạch như Daflon, Agiosmin 0,5g.
- Thuốc kháng viêm, giảm phù nề.

### 2. Phẫu thuật:

#### a. Chỉ định:

- Trĩ nội độ 3 và 4.
- Thất bại điều trị nội.
- Trĩ ngoại tắc mạch.

#### b. Các phương pháp phẫu thuật:

- *Phương pháp Milligan-Morgan (hay Saint-Mark).*
- Khâu triệt mạch và treo trĩ bằng tay theo phương pháp Hussein cải biên.
- Khâu triệt mạch và treo trĩ bằng máy bấm theo phương pháp Longo Hoặ Longo cải tiến
- Trĩ ngoại tắc mạch: rạch búi trĩ lấy cục đông.

## IV. THEO DÕI VÀ TÁI KHÁM:

- Theo dõi các biến chứng như chảy máu, bí tiểu, nhiễm trùng, trĩ tắc mạch, hẹp hậu môn-trực tràng, rò âm đạo-trực tràng.
- Tái khám sau xuất viện 1 tuần.
- Tiếp tục thuốc tăng trương lực thành mạch 2 tháng.

# HỆP BAO QUI ĐẦU

Bs. Nguyễn Thanh Long

## I. SƠ LƯỢC :

- Hẹp bao qui đầu là một bệnh lí thường gặp ở bé trai
- Hẹp bao qui đầu là hẹp lỗ mở của bao qui đầu làm cho bao qui đầu không thể tách khỏi qui đầu
- Hẹp bao qui đầu có thể là hẹp sinh lý hoặc hẹp bệnh lý:
- Hẹp sinh lý: đều có hẹp bao quy đầu sinh lý, đến 3 tuổi, tỉ lệ này giảm dần xuống còn 10% và giảm xuống còn 1% lúc 14 tuổi.
- Hẹp bệnh lý: là hẹp thật sự khi có sự hiện diện của sẹo xơ. Sẹo xơ được hình thành là do viêm nhiễm ở những bao qui đầu bình thường hoặc bao qui đầu dài, cũng có thể do những lần nong bao qui đầu quá mạnh bạo trước đó.
- Cắt bao qui đầu đã được thực hiện từ 6000 năm trước ở Ai Cập, được coi là phương pháp điều trị kinh điển cho những trẻ em bị hẹp bao qui đầu.

## II. CHẨN ĐOÁN:

### 1. Công việc chẩn đoán:

- Hỏi bệnh: bé đến khám vì tiểu khó, khi tiểu phải rặn và làm phồng bao qui đầu. Lỗ thông bao qui đầu quá nhỏ sẽ gây cản trở cho bày xuất nước tiểu, và bao qui đầu bị viêm nhiễm luôn luôn tấy đỏ và ngứa ngáy.
- Khám lâm sàng: thường thấy sự hiện diện của dòng thất bao qui đầu, đôi khi thấy những kén bả nằm bên trong bao quy đầu.

### 2. Cận lâm sàng:

- Xét nghiệm nước tiểu
- Siêu âm tim: tìm dị tật phối hợp.

## III. ĐIỀU TRỊ:

### 1. Điều trị bảo tồn:

- a. Chỉ định: khi có hẹp bao qui đầu sinh lý
- b. Kỹ thuật:

- Điều trị bảo tồn được thực hiện tại bệnh viện và tại nhà
- Bệnh nhân được gây tê tại chỗ bằng gel Xylocain 2%. Sau đó dùng que thăm dò nông tách ính giữa hai lớp qui đầu và bao qui đầu cho tới khi khắc qui đầu, sau đó rửa sạch các chất bả và bôi trơn bao qui đầu bằng kem Betamethason 0,05%.
- kê toa: paracetamon +kem Betamethason 0,05%
- Hướng dẫn cha mẹ bé nong bao quy đầu bằng các ngón tay và thoa kem betamethason 0,05%.

- Cha mẹ bé thực hiện điều trị tại nhà mỗi ngày 2 lần trong thời gian 1-2 tháng

## **2. Điều trị phẫu thuật**

### **a. Chỉ định điều trị bảo tồn thất bại:**

- Hẹp bao qui đầu thực sự ( có vòng xơ).
- Co thắt nghén bao qui đầu.

### **b. Kỹ thuật cắt bao qui đầu**

- Vô cảm: cắt bao qui đầu được thực hiện dưới gây mê
- Kỹ thuật: Cắt toàn bộ bao qui đầu( kiểu cắt trực đầu)

## **3. Điều trị sau phẫu thuật**

Giảm đau: paracetamon và Cephalosporin thế hệ 3

# THOÁT VỊ BỆN Ở TRẺ EM

Bs. Nguyễn Thanh Long

## I. SƠ LƯỢC:

- Thoát vị bẹn ở trẻ em là dị tật bẩm sinh do sự tồn tại ống phúc tinh mạc đủ rộng để ruột, mạc nối lớn hoặc buồng trứng tụt xuống rồi lại tự lên được.
- Nếu các tạng này bị nghẹt lại không lên được thì gọi là thoát vị bẹn nghẹt.

## II. CHẨN ĐOÁN:

### 1. Lâm sàng:

- Sờ thấy khối thoát vị bẹn bìu mềm hoặc căng, thấy cảm giác lọc sọc hơi của quai ruột, thấy mềm điều của mạc nối lớn, thấy cảm giác như 1 khối buồng trứng của trẻ gái, nếu trẻ nằm ngửa dùng ngón tay đẩy nhẹ thì toàn bộ khối này thuộc vào ổ bụng
- Đối với thoát vị bẹn nghẹt, khối thoát vị đẩy không lên được, trẻ đau, quấy khóc, có thể nôn, bụng chướng dần.

### 2. Cận lâm sàng:

- Siêu âm: có thể xác định tình trạng thoát vị bẹn nghẹt
- X-quang: có thể thấy hình ảnh của tắc ruột.

## III. ĐIỀU TRỊ:

### 1. Nguyên tắc điều trị:

- Giải quyết sớm đối với tình trạng thoát vị bẹn nghẹt, ngăn ngừa biến chứng nhiễm trùng nhiễm độc do hoại tử ruột.
- Đối với thoát vị bẹn không nghẹt thăm khám và lên lịch mổ chương trình.

### 2. Điều trị trước phẫu thuật:

- Đối với thoát vị bẹn nghẹt:
  - Bồi hoàn nước và điện giải chống nhiễm trùng nhiễm độc.
  - Xét nghiệm tiền phẫu
  - Nhịn ăn uống chờ phẫu thuật cấp cứu
- Đối với thoát vị bẹn không nghẹt:
  - Làm xét nghiệm tiền phẫu
  - Lên lịch mổ chương trình

### 3. Điều trị phẫu thuật:

- a. Nguyên tắc phẫu thuật: Phẫu thuật nhằm giải phóng vòng thắt túi thoát vị, mở túi kiểm tra và xử lý thương tổn
- b. Xử trí: Thoát vị bẹn nghẹt: phẫu thuật cấp cứu
- c. Kỹ thuật mổ:
  - Vô cảm: phẫu thuật được thực hiện dưới gây mê
  - Rạch da: theo lần nếp bụng thấp nhất khoảng 2-3cm trên và ngoài lồi củ xương mu

- Tìm và giải phóng làm thất túi thoát vị
- Mở túi thoát vị:
- Nếu ruột bình thường không co dịch máu không có mùi hôi, đẩy ruột vào ổ bụng
- Nếu ruột bị tổn thương có dịch máu và có mùi hôi mở rộng phẫu trường, tìm và xử trí tổn thương (có thể đắp ấm, bảo tồn ruột hoặc cắt nối ruột). Sau đó cột cắt ống hút tinh mạc cắt lỗ bẹn sâu bằng chỉ không tan
- Dẫn lưu nếu có dịch máu nhiều và dư ổ bụng hoặc ở bìu bằng perose hoặc ống dẫn lưu.
- Tiến hành cầm máu khâu cân cơ chéo ngoài; khâu cân nông và các tổ chức dưới da, khâu trong da bằng catgut, cố định dẫn lưu, băng vết mổ.
- Thoát vị bẹn không nghẹt: phẫu thuật giống như thoát vị bẹn nghẹt.

#### **IV. THEO DÕI VÀ TÁI KHÁM:**

##### **1. Biến chứng:**

- Chảy máu, nhiễm trùng vết mổ, cầm máu, kháng sinh, thay băng.
- Viêm phúc mạc do tổn thương ruột không hồi phục, phẫu thuật lại xử lý tổn thương.
- Tổn thương tinh hoàn: tinh hoàn bị thiếu máu nuôi do chèn ép có thể gây teo tinh hoàn về sau.

##### **2. Tái khám:**

- Định kỳ 1-2 tuần, 1-2 tháng, 6 tháng.
- Tái khám đánh giá kết quả điều trị, theo dõi và xử lý biến chứng.

## TINH HOÀN ẪN

Bs. Nguyễn Thanh Long

### I. SƠ LƯỢC:

- Tinh hoàn ẩn chiếm 3% ở trẻ sơ sinh đủ tháng, tinh hoàn xuống tự nhiên từ khoảng 3-9 tháng tuổi đến khi 1 tuổi chỉ còn tỉ lệ 1%.
- Tinh hoàn ẩn là tinh hoàn không xuống bìu, nằm trên ổ bụng hay trên đường đi của ống bẹn.
- Phân loại:
  - Tinh hoàn ẩn sờ thấy: sờ được tinh hoàn ở ống bẹn.
  - Tinh hoàn ẩn không sờ thấy: tinh hoàn ở lỗ bẹn sâu, trong ổ bụng.

### II. CHẨN ĐOÁN:

#### 1. Lâm sàng:

- Nhìn: thấy bìu rỗng.
- Sờ: không sờ thấy tinh hoàn ở bìu, có thể sờ thấy tinh hoàn ở ống bẹn.

#### 2. Cận lâm sàng:

- Siêu âm: sờ thấy tinh hoàn trong ống bẹn hoặc trong lỗ bẹn sâu
- Soi ổ bụng, tìm tinh hoàn trong ổ bụng

### III. ĐIỀU TRỊ:

#### 1. Nguyên tắc:

- Tinh hoàn ẩn có chỉ định phẫu thuật hạ tinh hoàn xuống bìu trong mọi trường hợp trừ tinh hoàn co rút.
- Phẫu thuật sớm để tránh teo tinh hoàn, hoại tử tinh hoàn do xoắn.

#### 2. Phẫu thuật:

##### a. Nguyên tắc:

- Tránh tổn thương mạch máu và ống dẫn tinh.
- Tinh hoàn nằm ở bìu sau mổ.

##### b. Kỹ thuật mổ

- Tinh hoàn ẩn sờ thấy mổ mở
- Tinh hoàn ẩn không sờ thấy phẫu thuật nội soi hoặc mổ mở

#### 3. Điều trị sau phẫu thuật:

- Kháng sinh Cephalosporin thế hệ thứ 3
- Tái khám sau 1 tuần, 1 tháng, 3 tháng, 6 tháng

## LỒNG RUỘT CẤP Ở NHỮNG NHI

Bs. Nguyễn Thanh Long

**I. ĐỊNH NGHĨA:** Là trạng thái bệnh lý được tạo nên do một đoạn ruột chui vào đoạn ruột kế cận tạo nên một hội chứng tắc ruột theo hai cơ chế bít nút và thắt nghẽn.

### II. CHẨN ĐOÁN:

#### 1. Chẩn đoán xác định:

- a. Lâm sàng: thường ở trẻ nam, bụng bấp, 3 – 9 tháng tuổi.
- Khóc thét từng cơn do đau bụng: là triệu chứng chủ yếu và đánh giá thời điểm lồng.
  - Bỏ bú.
  - Nôn sớm ra thức ăn vừa bú, muộn hơn là nôn ra thức ăn đã tiêu hóa.
  - Tiêu máu nhày: sau đau bụng 6 – 12 giờ.
  - Khối lồng: bầu dục, chắc, di động dọc theo khung đại tràng, có phản ứng thành bụng khi sờ chạm.
  - Thăm trực tràng hay đặt thông trực tràng: máu theo gan hoặc thông, có thể sờ chạm đầu khối lồng.

b. Cận lâm sàng: Siêu âm: có thể thấy được hình bia hoặc hình sandwich.

#### 2. Chẩn đoán phân biệt:

a. Ly: Khi trẻ có tiêu máu.

Ít khi có nôn, có quấy khóc nhưng không thành cơn không bỏ bú.

b. Tắc ruột do giun:

- Không có tiêu máu mũi nhày.
- U sờ thấy quanh rốn, mềm và lỏng nhõn những lần của giun.
- Siêu âm giúp loại trừ chẩn đoán

### III. Điều trị:

#### 1. Tháo lồng bằng hơi:

Chống chỉ định:

- Đến muộn sau 48 giờ.
- Toàn trạng xấu hay có sốc
- Có biến chứng thủng ruột tắc ruột
- Thực hiện:
- Đặt thông dạ dày và thông trực tràng
- Tiền mê, chống co thắt.
- Tháo với áp lực chuẩn 80-110 mỗi lần bơm từ 1-2 phút không nên tháo quá 3 lần
- Thấy hơi ra thông dạ dày, bụng tròn điều ngưng tháo

#### 2. Điều trị phẫu thuật:

a. Chuẩn bị trước mổ:

- Bù nước điện giải và cân bằng kiềm toan.

- Thông dạ dày.
  - Kháng sinh phòng ngừa nhiễm trùng.
- b. Xử trí:
- Khối lờng chưa hoại tử: tháo lờng bằng tay
  - Khối lờng ã hoại tử: cắt nối ruột lấy cả khối lờng
- c. Hậu phẫu:
- Bù nước ãiện giải
  - Kháng sinh: dùng Cephalosporin thế hệ thứ 3
  - Thông dạ dày khi bắt ãầu có nhu ãông ruột.

# THOÁT VỊ HOÀNH

Bs. Nguyễn Thanh Long

## I. SƠ LƯỢC:

Thoát vị hoành bẩm sinh, tỷ lệ 1/2500 trẻ sinh sống, thường là thoát vị qua khe Bochdalek, bên trái (85%) và bên phải (10%). Một hoặc nhiều cơ quan trong ổ bụng như ruột, dạ dày, lách, gan chui lên lồng ngực chèn ép phổi, có thể kèm phổi giảm sản, tăng áp động mạch phổi gây suy hô hấp.

## II. CHẨN ĐOÁN:

### 1. Khám lâm sàng:

- Dấu hiệu suy hô hấp: thở phanh, tím tái.
- Phổi: phế âm giảm một bên, tiếng ruột trong lồng ngực.
- Tim: mỏm tim lệch phải.
- Bụng: lõm.

### 2. Cận lâm sàng:

- Siêu âm ngực bụng: thấy hình ảnh các tạng ổ bụng nằm trong lồng ngực.
- X-quang phổi: bóng hơi dạ dày hoặc ruột trong lồng ngực. Trung thất bị đẩy về bên đối diện.
- Chụp dạ dày cản quang: Thuốc cản quang trong dạ dày ruột nằm trong lồng ngực.
- Siêu âm tim: tim lệch phải, CTM, tiểu cầu, TS – TC.
- SpO<sub>2</sub>, khí máu.

## III. ĐIỀU TRỊ:

### 1. Hồi sức trước mổ:

- Nằm đầu cao 30° và nghiêng bên thoát vị
- Nhịn ăn và đặt sonde dạ dày để giảm chèn ép phổi do căng dạ dày
- Giữ ấm
- Hỗ trợ hô hấp
- Thở máy
- Truyền dịch, điều chỉnh rối loạn nước điện giải, toan kiềm, phát hiện và điều trị hạ đường huyết.
- Tiếp tục điều trị kháng sinh Cephalosporin thế hệ 3

### 2. Phẫu thuật:

Mục đích:

- Đưa tạng thoát vị ở lồng ngực xuống bụng.
- Khâu kín khe thoát vị
- Tìm dị tật phổi hợp: ruột xoay bất toàn.

Phương pháp mổ hở:

- Đường mổ song song với bờ sườn, cách bờ sườn 2cm, hay đường giữa trên rốn.

- Đưa tạng thoát vị xuống bụng
- Cắt túi thoát vị nếu là có thể có túi.
- Khâu khép lại khe thoát vị bằng Silk 2-0.

**3. Hồi sức sau mổ:**

Xử trí ban đầu:

- Nằm đầu cao.
- Hỗ trợ hô hấp
- Sau mổ thoát vị hoành thường có tràn khí bên thoát vị và không cần dẫn lưu hay chọc hút khí
- Duy trì thân nhiệt
- Kháng sinh Cephalosporin thế hệ 3 TM.
- Kiểm tra khí máu sau một giờ và X-quang phổi 6 giờ sau mổ.

Xử trí về sau:

- Hỗ trợ hô hấp
- Thở áp lực dương liên tục qua NKQ để cai máy khi bệnh nhân tự thở
- Dinh dưỡng
- Nuôi âm tĩnh mạch trung bình 2-3 ngày.
- Sau đó nuôi ăn đường miệng hoặc qua sonde dạ dày.
- Tiếp tục kháng sinh từ 7-10 ngày.

## VIÊM RUỘT NON HOẠI TỬ Ở TRẺ EM

Bs. Nguyễn Thanh Long

**I. SƠ LƯỢC:** Là tình trạng viêm ruột non hoại tử cấp tính ở trẻ lớn do Clostridium perfringens gây ra

### II. CHẨN ĐOÁN:

**1. Lâm sàng:** Tuổi thường gặp là 6-8 tuổi.

- Tiền sử có yếu tố nguy cơ cao một bữa ăn đặc biệt như khoai lang sống hoặc quá nhiều đạm sau một chế độ ăn thiếu đạm kéo dài
- Đau bụng đột ngột
- Sốt cao 39-40 C
- Nôn: lúc đầu ra thức ăn sau ra dịch xanh hoặc vàng
- Phân lỏng có lẫn máu thối khắm
- Bụng chướng
- Giai đoạn muộn có biểu hiện viêm phúc mạc:
  - Gõ đục vùng thấp, có cảm ứng phúc mạc, chọc dò ổ bụng có nhiều dịch vàng đục
  - Có thể có biểu hiện sốc: Nổi vân tím, mạch nhanh, huyết áp hạ, thiếu niệu.

**2. Cận lâm sàng:**

- X-quang: Nhiều mức nước hơi, các quai ruột non giãn khoảng cách giữa các quai ruột dày.
- Điện giải đồ: natri thấp
- Các xét nghiệm cần làm: xét nghiệm công thức máu, máu chảy máu đông, Hb, hematocrit điện giải đồ, protid máu.

### III. ĐIỀU TRỊ:

#### 1. Điều trị nội khoa:

Chỉ định cho trường hợp chưa có viêm phúc mạc:

- Cho bệnh nhân nhịn ăn, đặt sonde dạ dày lưu.
- Truyền dịch và bồi phụ nước điện giải theo nhu cầu và theo kết quả xét nghiệm.
- Kháng sinh: Chống vi khuẩn Gram âm và vi khuẩn yếm khí(cephalosporin thế hệ 3 + metronidazol).
- Theo dõi diễn biến toàn thân và tình trạng bụng để tiếp tục điều trị nội hoặc chỉ định phẫu thuật nếu có viêm phúc mạc.
- Nếu có sốc phải điều trị chống sốc

#### 2. Điều trị ngoại khoa:

- Chỉ định mổ đối với trường hợp viêm phúc mạc
- Chuẩn bị trước mổ: chống sốc cho đến khi các chỉ số huyết động ổn định. Nếu không có sốc cần bồi phụ nước và điện giải trong khoảng 4 giờ

- Kỹ thuật mổ: Mở bụng đường giữa trên rốn. Đưa ruột ra ngoài ổ bụng kiểm tra đánh giá tình trạng tổn thương. Làm xẹp ruột mở thông dạ dày nếu ruột non viêm nhưng chưa hoại tử, cắt đoạn hoại tử đưa hai đầu ruột ra ngoài nếu ruột hoại tử rửa ổ bụng bằng nước muối sinh lý, dẫn lưu douglas.

***Chăm sóc và theo dõi sau mổ:***

- Kháng sinh Cephalosporin thế hệ 3 + metronidazol
- Kiểm tra điện giải đồ hematocrit, Hb.
- Tiếp tục chống sốc nếu có
- Nuôi dưỡng tĩnh mạch và chèn dịch

***Biến chứng và cách giải quyết:***

- Suy kiệt: nuôi dưỡng tĩnh mạch tăng cường
- Ruột tiếp tục hoại tử: mổ lại

## SA TRỰC TRÀNG

Bs. Nguyễn Thanh Long

### I. SƠ LƯỢC:

- Sa trực tràng thường gặp ở trẻ em, nhất là 12 tháng đến 3-5 tuổi nhiều gấp 2,3 lần ở bé nam hơn ở bé nữ là một bệnh mắc phải ở vùng trực tràng hậu môn, trong đó bất thường một lớp hay nhiều lớp của thành trực tràng sa xuống ra ngoài hậu môn, gây nên và đôi khi gây thất nghệt.
- Trong thể nhẹ, chỉ có niêm mạc xa ra ngoài, các nếp gấp niêm mạc tẻ ra như nan hoa. Trong thể nặng, toàn bộ trực tràng lộn thẳng ra ngoài, và các nếp gấp của niêm mạc xoáy tròn hình đồng tâm.

### II. CHẨN ĐOÁN:

#### 1. Lâm sàng:

- Bệnh nhi được mẹ đưa đến bệnh viện vì bị sa trực tràng đã nhiều lần, các lần sa càng gần lại, đoạn sa thì lại càng dài thêm ra. Khi đầu sa bị đẩy lên rất đau và chặt khó. Nhưng càng về sau đoạn sa được đẩy lên càng dễ dàng nhưng cũng càng dễ dàng bị sa lại.
- Dấu hiệu sa lúc đầu chỉ là niêm mạc và chỉ bán phần của trực tràng, càng về sau niêm mạc sa theo toàn bộ chu vi trực tràng, và sau cùng có thể cả trực tràng bị lộn ra ngoài hậu môn.
- Nếu sa tái diễn nhiều lần và nếu trực tràng không được đẩy lên sớm, khúc xa hình ống trở nên phù nề màu tươi hồng lúc đầu trở nên đỏ sẫm và nếu có thất nghệt, biến thành tím ngắt, niêm mạc rớm máu, loét và có mũ nhầy nhọt. Những trường hợp thất nghệt đến muộn đưa đến thủng và viêm phúc mạc.

#### 2. Chẩn đoán phân biệt:

- Polyp trực tràng, khi thăm dò lại cẩn thận qua trực tràng bằng đầu ngón tay.
- Lòng ruột sa ra ngoài hậu môn, lòng ruột là một bệnh cảnh tắc ruột cấp tính.

### III. ĐIỀU TRỊ:

- Sa trực tràng thể nhẹ thường tự lên được khi đưa bé khỏi bệnh chính của nó như là tiêu chảy, kiết lị, hen phế quản thể nhẹ khi đưa bé lớn dần lên
- *Phương pháp ấn đẩy trực tràng lên:*
- Đưa bé đặt nằm ngửa, mông kê cao bằng một cái gối cứng, sát mép bàn điều dưỡng viên giữ gấp chân bệnh nhân lên bụng nắm chẹn hai khoeo. Vùng tầng sinh môn được phơi bài rất rõ. Phẫu thuật viên đối diện với mông, đeo găng tay và bôi vaselin vào các đầu ngón tay, tóm gọn khối trực tràng sa trong đầu năm ngón tay phải dùng ngón bàn tay trái ấn nhẹ vào trung tâm khúc ruột bị sa dần dần đẩy lên, trong khi điều dưỡng viên hả thẳng dần chân xuống

mặt bàn. Khi khối sa đã được đẩy lên thì cùng lúc hai chân đũa bé đã được dũi thẳng và đũa khép chặt lại, phương pháp này có hiệu quả khi khối sa chưa bị quá phù nề do đến muộn. Những ca sa dài vẫn có thể đẩy lên được một cách nhẹ nhàng

## THOÁT VỊ RỒN

Bs. Nguyễn Thanh Long

### I. SƠ LƯỢC:

- Thoát vị cuống rốn: ruột hoặc các tạng trong mỡ bụng chui qua chân cuống rốn vào túi chứa phúc mạc và màng rốn, cuống rốn ở ngay trên đỉnh khối thoát vị tỉ lệ 1/6000 trẻ sinh sống. Thoát vị cuống rốn nhỏ phi đường kính <2,5 cm, trung bình 2,5 – 5 cm; lớn >5 cm.
- Thoát vị cuống rốn thường kèm theo các dị tật khác tỉ lệ cao 30-75% như hội chứng DOWN, tim bẩm sinh, teo ruột non
- Tiên lượng sống cao 70% nếu không có kèm tim bẩm sinh.

### II. CHẨN ĐOÁN:

#### 1. Khám lâm sàng:

- Chẩn đoán tiền sản dựa vào siêu âm.
- Tổn thương bụng là thoát vị cuống rốn, đã vỡ hay là chưa
- Tìm dị tật phối hợp, đặc biệt chú ý tim bẩm sinh
- Thấy có thoát vị ở rốn có thể nghẹt hoặc không nghẹt.

#### 2. Cận lâm sàng:

- CTM, Hct, tiểu cầu đêm, TS-TC.
- Đường huyết.
- Khí máu đã chỉnh toan chuyển hóa.
- Siêu âm tim, bụng, não để tìm dị tật phối hợp.
- X-quang ngực khi có suy hô hấp.
- Siêu âm thấy thành phận ruột và các tạng ở ruột

### III. ĐIỀU TRỊ:

#### 1. Điều trị ban đầu:

- Hỗ trợ hô hấp.
- Nằm đầu cao.
- Nhịn ăn.
- Đặt sonde dạ dày
- Truyền dịch, điều chỉnh rối loạn nước điện giải
- Điều trị hạ đường huyết

#### 2. Điều trị bảo tồn:

Dùng gạc băng ép lỗ thoát vị

#### 3. Điều trị phẫu thuật:

##### a. Hồi sức trước mổ

- Thoát vị cuống rốn không cần mổ cấp cứu ngoại trừ trường hợp bị vỡ
- Giữ ấm tránh hạ thân nhiệt.

##### b. Phẫu thuật phục hồi thành bụng:

Hậu phẫu:

- Đặt thông dạ dày, thông hậu môn
- Bù nước và điện giải
- Cho ăn sau khi rút thông dạ dày, thông hậu môn
- Kháng sinh Cephalosporin thế hệ 3 TM từ 7-10 ngày.

## VIÊM RUỘT THỪA Ở TRẺ EM

Bs. Nguyễn Thanh Long

**I. SƠ LƯỢC:** Là cấp cứu ngoại nhi thường gặp nhất. Chẩn đoán viêm ruột thừa (VRT) nhiều lúc khó khăn đặc biệt là trẻ nhỏ. Chẩn đoán và phẫu thuật sớm cho kết quả tốt, hạn chế biến chứng.

### II. CHẨN ĐOÁN:

#### Cơ năng:

Triệu chứng đi kèm: sốt, nôn, tiêu chảy, mót rặn, rối loạn đi tiêu.

#### Lâm sàng:

- Dấu hiệu nhiễm trùng: sốt, vẻ mặt nhiễm trùng.
- Đau khu trú ở hố chậu (P), Mac Burney (+).
- Phản ứng thành bụng ở hố chậu (P).
- Đau, đề kháng khắp bụng.

#### Xét nghiệm:

- Công thức máu: bạch cầu tăng trên 10.000/mm<sup>3</sup>, với đa số là đa nhân trung tính (bạch cầu tăng trên 15.000 trong viêm phúc mạc)
- Siêu âm bụng: độ nhạy 80 – 100%, độ chính xác 91%. Hạn chế trên một số bệnh nhân béo phì, thành bụng dày, hay ruột chướng hơi và phụ thuộc vào bác sĩ siêu âm. Trên siêu âm có thể thấy:
- Kích thước ruột thừa >6mm.
- Sỏi phân trong lòng ruột thừa.
- Viêm dày mạc nối xung quanh ruột thừa.
- Có dịch hố chậu phải.

#### Chẩn đoán phân biệt:

- Viêm thùy dưới phổi phải: tiền sử viêm đường hô hấp trên
- Nhiễm trùng tiểu: tổng phân tích nước tiểu
- Viêm đường tiêu hóa do siêu vi: đau bụng không rõ ràng và không có phản ứng thành bụng ở hố chậu phải.

### III. ĐIỀU TRỊ:

#### 1. Trước mổ:

- Kháng sinh phổ rộng, một liều trước khi rạch da 30p: cefotaxim. (viêm ruột thừa có biến chứng phối hợp cefotaxim, gentamycin và Metronidazol)
- Bồi hoàn nước điện giải, thăng bằng kiềm toan.
- Đặt thông dạ dày, thông tiểu (nếu có biến chứng viên phúc mạc)

#### 2. Phẫu thuật

- Viêm ruột thừa chưa có biến chứng: cắt ruột thừa không vùi.
- Viêm phúc mạc: cắt ruột thừa giữa bụng dẫn lưu dougla

#### 3. Điều trị sau mổ:

- Viêm ruột thừa cấp: có thể cho một liều kháng sinh sau mổ tối đa là 3-5 ngày

- Viêm phúc mạc: kháng sinh tiếp tục 5-7 ngày
- Ăn uống lại sau 6 giờ đối với ruột thừa chưa biến chứng.
- Đối với trường hợp biến chứng ăn uống lại sau khi rút thông dạ dày và có nhu động ruột (thường sau 24-48 tiếng)

**4. Biến chứng:**

- Chảy máu sau phẫu thuật.
- Nhiễm trùng vết mổ: kháng sinh, khâu da thì 2.
- Áp xe tồn lưu: điều trị kháng sinh( áp xe lớn 5cm có chỉ định phẫu thuật lại)
- Bục gốc ruột thừa: phẫu thuật lại.
- Tắc ruột: có thể xảy ra ngay tuần đầu sau mổ hay sau mổ vài năm.

## TẮC RUỘT Ở TRẺ EM

Bs. Nguyễn Thanh Long

### I. SƠ LƯỢC:

Tắc ruột do bí tắc lòng ruột

Các nguyên nhân thường gặp là: tắc ruột do giun ở trẻ em, tắc ruột do dính sau mổ, tắc ruột do lồng ruột.

### II. LÂM SÀNG:

Triệu chứng

- Đau bụng: lúc đầu với mức độ nhẹ thời gian đau kéo dài, sau đó đau nhiều thời gian đau ngắn lại.
- Nôn thường xuất hiện rất muộn sau khi đau nhiều giờ, nhiều ngày. nôn muộn và nôn ít, giai đoạn cuối thì nôn ra dịch ruột màu đen bần.
- Bí trung đại tiện bụng.
- Toàn thân ít có thay đổi ở giai đoạn đầu của bệnh, giai đoạn muộn thường biểu hiện dấu hiệu nhiễm độc.
- Khám bụng có thể thấy sọ mổ cũ trên thành bụng, thấy khối lờng, búi giun .
- Khi bệnh nhân đến muộn, khám bụng thấy bụng chướng nhiều, chướng đều, có thể thấy dấu hiệu quai ruột nổi . có thể thấy có phản ứng thành bụng.

### III. CẬN LÂM SÀNG:

**1. Xquang:** Chụp Xquang ổ bụng không chuẩn bị thấy mức nước hơi và dịch, có thể thấy hơi trong bụng nếu bệnh nhân đến muộn.

**2. Siêu âm:** Siêu âm thấy được hình ảnh khối lờng, búi giun

3. Các xét nghiệm công thức máu, sinh hóa.

### IV. ĐIỀU TRỊ:

- Tắc ruột hoàn toàn phải mổ cấp cứu không trì hoãn kể cả nhưng trường hợp đang có tình trạng sốc cũng vừa phải hồi sức tích cực vừa mổ cấp cứu.
- Những trường hợp tắc ruột không hoàn toàn như tắc ruột do giun đũa, tắc ruột dính có thể điều trị nội khoa và theo dõi nếu không tiến triển hoặc tiến triển xấu thì phải mổ cấp cứu.
- Điều trị trước mổ:
  - Đặt thông dạ dày
  - Bù nước điện giải
  - Cephalopirin thế hệ 3
- Điều trị sau mổ:
  - Loại được nguyên nhân gây tắc ruột và phục hồi lưu thông ruột.
  - Cho bé ăn sau khi rút thông dạ dày.
  - Thuốc kháng sinh sau mổ Cephalopirin thế hệ 3.

# THỦY TINH MẠC & NANG NƯỚC THỪNG TINH

Bs. Nguyễn Thanh Long

## I. SƠ LƯỢC:

- Nguyên nhân thủy tinh mạc & nang nước thừng tinh là do còn tồn tại ống phúc tinh mạc và gắn liền với quá trình di chuyển của tinh hoàn xuống bìu, ống phúc tinh mạc phát triển trong suốt tháng thứ 3 của thai kỳ như một phần trời ra của xoang phúc mạc xuyên qua lỗ bẹn sâu. Tinh hoàn bắt đầu đi xuống sau tháng thứ 7 cùng với sự phát triển của ống phúc tinh mạc vào bìu.
- Bình thường ống phúc tinh mạc tự bít lại từ lỗ bẹn sâu đến tinh hoàn sau khi tinh hoàn đã nằm ở bìu. Phần xa bọc lấy tinh hoàn trở thành tinh mạc, phần trên đó biến thành dây xơ. Tùy theo mức độ tắc không hoàn toàn của ống phúc tinh mạc sẽ để lại về sau thoát vị bẹn gián tiếp, bầm sinh hoặc thủy tinh mạc.
- Bệnh lý phúc tinh mạc gặp nhiều trong các phẫu thuật nhi. Tỷ lệ gặp từ 0,8 – 4,4% trẻ em. Ở trẻ sinh non tần suất lên đến 30% tùy theo tuổi thai.

## II. CHẨN ĐOÁN:

### 1. Lâm sàng:

- Nang nước thừng tinh là một khối căng nhẵn, ranh giới rõ, ấn không đau và không giảm thể tích, nằm dọc theo đường đi của thừng tinh, tách biệt với tinh hoàn.
- Tràn dịch màng tinh hoàn biểu hiện bằng bìu to căng nhẵn, không sờ thấy tinh hoàn (trừ trường hợp tràn dịch ít) soi đèn thấy dịch trong suốt và tinh hoàn nằm giữa khối dịch.
- Khi nang nước thừng tinh hoặc tràn dịch màng tinh hoàn có thông với ổ bụng, kích thước của nang hoặc bìu có thể thay đổi và to lên vào buổi chiều tối và bé đi sau một đêm ngủ

### 2. Cận lâm sàng:

#### Siêu âm:

- Nang thừng tinh tách biệt với tinh hoàn
- Thủy tinh mạc bao bọc tinh hoàn

## III. ĐIỀU TRỊ:

### 1. Điều trị nội: (Không cần sử dụng thuốc)

- Trong nhiều trường hợp do ống phúc tinh mạc sẽ tự đóng kín vào khoảng 12-18 tháng tuổi nên nang nước thừng tinh và thủy tinh mạc sẽ tự hết đi.
- Chính vì vậy phẫu thuật chỉ nên tiến hành sau 2 tuổi trừ các trường hợp quá căng.

**2. Điều trị ngoại:** Nguyên tắc điều trị và kỹ thuật mổ giống như mổ thoát vị bẹn. Sau khi bóc tách ống phúc tinh mạc khỏi mạch máu và ống dẫn tinh, cắt và khâu ống phúc tinh mạc ở lỗ bẹn sâu, cắt chỏm của nang nước thuần tinh hoặc khối nước màng tinh hoàn, bóp vào khối nước để nước thoát hết ra ngoài. Không cần khâu lộn màng tinh hoàn hoặc cắt bỏ hết nang nước thuần tinh.

**Biến chứng:**

- Chảy máu.
- Teo tinh hoàn.
- Tổn thương ống dẫn tinh.

## **BÍ TIỂU CẤP**

Bs. Võ Vĩnh Hòa

### **I/ ĐẠI CƯƠNG**

Bí tiểu cấp là triệu chứng không thể chủ động cho nước tiểu thoát ra khỏi bàng quang, gây đau đớn, mặc dầu rất buồn đi tiểu.

### **II/ CHẨN ĐOÁN**

#### **1. LÂM SÀNG**

DHST

Cầu bàng quang: (+)

Khám niệu đạo: Hẹp niệu đạo, sỏi niệu đạo

Thăm trực tràng: kiểm tra TTL

Thăm âm đạo: sa sinh dục, u xơ tử cung, ...

#### **2. CẬN LÂM SÀNG**

CTM

Urê, Creatinin

KUB

Siêu âm bụng TQ

### **III/ ĐIỀU TRỊ**

Nguyên tắc điều trị trong bí tiểu cấp là đặt thông tiểu (Sonde Foley 18 Fr) hoặc chuyển lưu nước tiểu bằng cách mở bàng quang ra da.

Tìm nguyên nhân & giải quyết nguyên nhân.

# TĂNG SINH LÀNH TÍNH TUYẾN TIỀN LIỆT

Bs. Võ Vĩnh Hòa

## I/ ĐẠI CƯƠNG

Tăng sinh lành tính tuyến tiền liệt (TSLT-TTL): bướu lành tính của tuyến tiền liệt gặp ở nam giới, thường xảy ra trên người có tuổi.

Bướu bắt đầu xuất hiện ở tuổi 40 và tỷ lệ tăng nhanh theo tuổi để đạt tỷ lệ 90% ở những người > 80 T.

Rất nhiều người có bướu mà không có triệu chứng lâm sàng. Thường các triệu chứng xuất hiện ở người > 55 T.

## II/ CHẨN ĐOÁN

### 1. LÂM SÀNG

a. **Triệu chứng chủ quan:** do BN cảm thấy, có 2 nhóm

+ **Triệu chứng BQ quá mẫn cảm:**

- Đái gấp: mót tiểu không nhịn được
- Đêm phải đi đái nhiều lần: > 2 lần

+ **Triệu chứng bế tắc đường tiểu dưới:**

- Đái khó: phải rặn khởi động mới tiểu được, tia nước tiểu yếu, đái làm nhiều giai đoạn.
- Có nước tiểu tồn lưu: đái xong có cảm giác đái chưa hết, phải đi đái lại trong vòng 2h.

b. **Triệu chứng khách quan:** là triệu chứng phát hiện được qua thăm khám hoặc qua hình ảnh

+ Thăm trực tràng: TTL to đều, có hình tròn, mất rãnh giữa, giới hạn rõ rệt và bờ trên bị đẩy lên cao.

+ Siêu âm: phát hiện được bướu. Siêu âm còn có thể xác định nước tiểu tồn lưu.

### 2. CẬN LÂM SÀNG

CTM

Urê, Creatinin

TPTNT

PSA máu

Siêu âm bụng TQ

Siêu âm đầu dò trong trực tràng: cho phép đo chính xác khối lượng u

**Nói chung là phải đánh giá tình trạng sức khỏe, các yếu tố nguy cơ và ước lượng đời sống còn lại của BN để có chỉ định điều trị đúng đắn.**

## III/ ĐIỀU TRỊ

### 1. Nội khoa

**Rối loạn đi tiểu nhẹ, BN còn chịu được, nước tiểu tồn lưu < 100 ml**

Nhóm ức chế alpha 1 adrenergic: Alfuzosin 10 mg; Tamsulosin 0,4 mg

Nhóm ức chế 5 alpha reductase: Finasterid 5 mg; Dutasterid 0,5 mg

Nhóm có nguồn gốc thảo dược: Crila (Trinh nữ hoàng cung), Tadenan 50mg ( Pygeum africanum),...

**2. Ngoại khoa**

Bí tiểu cấp không cải thiện sau khi đặt thông niệu đạo và điều trị nội khoa

Bí tiểu mạn

Nhiễm trùng niệu

Đái máu

Sỏi BQ +/- túi thừa BQ

Suy thận do TSLT-TTL

**Các phương pháp điều trị ngoại khoa trong TSLT-TTL:**

Phẫu thuật mở bóc bướu

Cắt đốt bướu qua nội soi đường niệu đạo

# CHẤN THƯƠNG NIỆU ĐẠO

Bs. Võ Vĩnh Hòa

## I/ ĐẠI CƯƠNG

Chấn thương niệu đạo là 1 cấp cứu ngoại khoa phải được xử trí kịp thời để tránh các tai biến trước mắt: bí tiểu, viêm tấy vùng TSM và tránh các di chứng phức tạp về sau: viêm niệu đạo, hẹp niệu đạo

Giải phẫu niệu đạo được chia làm 2 phần: niệu đạo trước & niệu đạo sau

## II/ CHẨN ĐOÁN

### 1. LÂM SÀNG

#### • VỠ NIỆU ĐẠO TRƯỚC

BN té ngồi trên vật cứng, sau đó đau chói vùng TSM, đồng thời có ra máu ở niệu đạo

Sau chấn thương BN bị bí tiểu

Khám thấy ra máu ở lỗ sáo

Vùng TSM có mảng máu tụ hình cánh bướm (+/-): lan đến bìu, mặt trong đùi

Ấn nhẹ vào điểm niệu đạo ở TSM: đau chói + máu ra ở niệu đạo

Cầu BQ (+/-)

#### • VỠ NIỆU ĐẠO SAU

Triệu chứng LS rất nghèo nàn và không điển hình

BN bị chấn thương gãy cung trước của xương chậu

Choáng

Bí tiểu

Cầu BQ (+/-)

Khám : máu chảy ra ở lỗ sáo ít hay không có

Thăm TT: đau nhói ở TTL + khối máu tụ? Rách TT?

### 2. CẬN LÂM SÀNG

X quang khung chậu

Siêu âm

## III/ ĐIỀU TRỊ

### 1. VỠ NIỆU ĐẠO TRƯỚC

#### a. Niệu đạo vỡ không hoàn toàn:

Tiểu được (+/-) máu

Theo dõi: Kháng sinh + giảm đau

Ôn: kiểm tra 6 tháng/lần bằng cách nong ND bằng

Benique 32 trở lên trong 2 năm

#### b. Niệu đạo bị vỡ hoàn toàn

**Không nên đặt Sonde tiểu**

Mở BQ ra da.

Khi qua giai đoạn cấp cứu chụp UCR để phát hiện tổn thương niệu đạo. Tùy theo tổn thương mà có cách điều trị thích hợp

c. Nhiễm trùng vùng TSM

Hồi sức tích cực

Mở BQ ra da

Xẻ rộng TSM để dẫn lưu nước tiểu, máu tụ, mô hoại tử

2. VỠ NIỆU ĐẠO SAU

a. Vỡ niệu đạo sau không kèm các thương tổn khác ở phủ tạng

Hồi sức tích cực

Mở BQ ra da

Chỉnh lại sự di lệch của xương chậu

Nếu ổ máu tụ xung quanh TTL chưa nhiễm trùng thì không cần can thiệp

Nếu ổ máu tụ đã nhiễm trùng thì phải dẫn lưu ổ máu tụ thật tốt

b. Vỡ niệu đạo sau có kèm theo tổn thương các tạng khác

Vỡ niệu đạo + vỡ BQ + Vỡ trực tràng (+/-) Đứt cơ vòng HM

Hồi sức chống choáng

Mở BQ ra da

Chỉnh lại sự di lệch của xương chậu

Xử trí các thương tổn kèm theo

**Trong giai đoạn cấp cứu thì không cần can thiệp vào niệu đạo  
Khi BN đã qua giai đoạn cấp cứu chụp UCR để phát hiện  
thương tổn của niệu đạo để có hướng điều trị thích hợp**

# CHẤN THƯƠNG-VẾT THƯƠNG NIỆU QUẢN

Bs. Võ Vĩnh Hòa

## I/ ĐẠI CƯƠNG

Trong chấn thương, thương tổn niệu quản rất hiếm gặp, thường là các thương tổn trong phẫu thuật vùng tiểu khung (phẫu thuật SPK, phẫu thuật đại tràng).

Nếu phát hiện và xử trí ngay thì kết quả rất khả quan, nếu muộn việc điều trị thường phức tạp và để lại nhiều biến chứng đối với chức năng thận.

## II/ CHẨN ĐOÁN

### 1. LÂM SÀNG

#### a. Ngay trong khi phẫu thuật

Cảnh giác về tai biến trong phẫu thuật tiểu khung. Kiểm tra NQ 2 bên.

**Buộc thắt niệu quản:** nhu động niệu quản tăng.

**Cắt đứt một phần hay hoàn toàn:** tràn nước tiểu vào vùng mổ + máu. Tìm NQ để phát hiện thương tổn.

#### b. Sau phẫu thuật (sớm trong 24h)

**Buộc thắt niệu quản 1 bên rất khó phát hiện:** Không có (ít) nước tiểu sau hậu phẫu. Đau tức vùng thắt lưng. Bụng chướng

**Cắt đứt niệu quản:** tràn nước tiểu qua các ODL (ứ đọng thành khối sau phúc mạc)

#### c. Chấn thương niệu quản bị bỏ sót và chẩn đoán muộn

Thường là thắt, khâu NQ 1 bên hoàn toàn hay không hoàn toàn nhưng thận bên đối diện đã bù trừ được.

Đau thắt lưng + sốt

Thận ứ nước to dần

### 2. CẬN LÂM SÀNG

Ure, Creatinin máu tăng.

Soi bàng quang: với nghiệm pháp màu Indigo carmin 6-10% 20 ml TTM. Theo dõi phụt chất màu hay không để xác định bên NQ bị tổn thương.

UIV hoặc CT Scan bụng cản quang

Siêu âm bụng TQ

### **III/ ĐIỀU TRỊ**

**Ngay trong khi phẫu thuật:** giải phóng lưu thông NQ, kiểm tra lại nhu động NQ.

Lưu thông Double J sau khi mổ.

Đứt niệu quản: khâu nối niệu quản tận - tận + Double J.

**Sau phẫu thuật 24 h:**

Tùy theo thương tổn NQ: khâu nối tận - tận hoặc đưa NQ ra da.

# CHẤN THƯƠNG THẬN KÍN

Bs. Võ Vĩnh Hòa

## I/ ĐẠI CƯƠNG

Thận cũng như gan và lách là những tạng đặc chứa đầy máu. Những thương tổn của các tạng đặc nói chung đều gây xuất huyết nội, nguy hiểm cho BN.

Thận nằm sau phúc mạc trong 1 ổ thận kín, phần lớn được che chở bởi vòm sườn lưng và khối cơ chung phía sau. Tuy nhiên chấn thương thận hay gặp nhiều hơn các bộ phận khác của hệ tiết niệu.

Nguyên nhân: TNGT, TNLD,...

## II/ CHẨN ĐOÁN

### 1. LÂM SÀNG

Sau khi bị chấn thương ở vùng thắt lưng hay vùng hạ sườn, BN đau chói, té xi u và sau đó đái máu. Đây là 1 trường hợp điển hình của chấn thương thận.

Đau thắt lưng

Tiểu máu

Khối máu tụ vùng hố thắt lưng

Phản ứng thành bụng bên chấn thương

Choáng mất máu

### 2. CẬN LÂM SÀNG

CTM + Chức năng đông cầm máu + Ure, Creatinin

Siêu âm bụng TQ

UIV: nên chụp khi BN đã qua tình trạng choáng

CT Scan bụng cản quang

## III/ ĐIỀU TRỊ

Điều trị bảo tồn hay can thiệp ngoại khoa phải dựa vào các yếu tố sau: mức độ đái máu, sự tiến triển của khối máu tụ, kết quả siêu âm, UIV, CT Scan bụng.

### NỘI KHOA

Nằm bất động tại giường

Truyền dịch + máu

Kháng sinh + Giảm đau + Cầm máu

### NGOẠI KHOA

**Phẫu thuật cấp cứu:** Chấn thương thận nặng như vỡ thận, đứt cuống thận, có thương tổn phối hợp các tạng khác trong ổ bụng

**Can thiệp sớm:** Các trường hợp điều trị nội khoa không ổn định như đái máu tăng lên, khối máu tụ tăng, choáng mặc dù đã hồi sức tích cực.

# VIÊM TINH HOÀN - MÀO TINH HOÀN CẤP

Bs. Võ Vĩnh Hòa

## I/ ĐẠI CƯƠNG

Hai tinh hoàn nối thông với niệu đạo qua mào tinh hoàn và ống dẫn tinh nên vi khuẩn thường ngược dòng từ niệu đạo gây viêm tinh hoàn.

Bệnh ít gặp ở trẻ nhỏ & thanh niên chưa quan hệ tình dục. Thường gặp ở tuổi trung niên trở lên.

## II/ CHẨN ĐOÁN

### 1. LÂM SÀNG

- Hội chứng nhiễm trùng - nhiễm độc
- Đau cấp tính vùng bìu: đau dữ dội, lan hố chậu, thắt lưng cùng bên
- Bìu: to, mất nếp nhăn, da bìu căng bóng, đỏ
- Tinh hoàn: to, căng, nóng, đau, có thể tràn dịch màng tinh hoàn

### 2. CẬN LÂM SÀNG

CTM

Siêu âm bẹn – bìu

## III/ ĐIỀU TRỊ

Điều trị viêm tinh hoàn chủ yếu là điều trị nội khoa

Kháng sinh liều cao theo cách lựa chọn kháng sinh đường tiết niệu.

Kháng viêm nhóm Steroid

Giảm đau

Nằm nghỉ tại giường

## VIÊM MÀO TINH HOÀN CẤP:

Triệu chứng cơ bản giống viêm tinh hoàn cấp tính, nhưng triệu chứng không rầm rộ như viêm tinh hoàn cấp tính ( Mào tinh hoàn căng to, đau + tinh hoàn và thừng tinh phù nề)

Điều trị cũng giống viêm tinh hoàn cấp

**Thực tế** viêm tinh hoàn cấp tính thường kết hợp với viêm mào tinh hoàn cấp tính: lúc đó gọi là **viêm tinh hoàn – mào tinh hoàn cấp tính**

## VỠ BÀN QUANG

Bs. Võ Vĩnh Hòa

### I/ ĐẠI CƯƠNG

Bàn quang là 1 tạng rỗng nằm sâu trong khoang chậu hông bé và sau xương mu, được bảo vệ chắc chắn bởi đai chậu. Bàn quang bị vỡ thường do 1 chấn thương mạnh gây nên.

Vỡ bàn quang (VBQ) là 1 cấp cứu niệu khoa, đòi hỏi phải được chẩn đoán sớm và chính xác để được điều trị kịp thời. Điều trị muộn sẽ gây tử vong cao do nhiễm trùng và nhiễm độc.

### II/ CHẨN ĐOÁN

#### 1. LÂM SÀNG

Chia làm 2 loại VBQ: trong phúc mạc và ngoài phúc mạc

Lâm sàng gồm 2 nhóm triệu chứng:

+ Các triệu chứng chung của VBQ

+ Các triệu chứng đặc hiệu của VBQ trong phúc mạc và ngoài phúc mạc.

##### a. Các triệu chứng chung của VBQ: có 4 triệu chứng chính

Choáng: là triệu chứng xuất hiện đầu tiên

Đau vùng hạ vị: lan đến 2 hố chậu

Mót tiểu nhưng không tiểu được

Đặt Sonde tiểu: ít nước tiểu có lẫn máu

(Thăm TT: túi cùng Douglas đau, khối máu tụ - nước tiểu)

##### b. Triệu chứng đặc hiệu

###### • VBQ trong phúc mạc

Bụng chướng (+/-) Phản ứng thành bụng

Cầu bàng quang (-)

Gõ đục vùng thấp

###### • VBQ ngoài phúc mạc

Thường có kèm theo gãy cung trước của xương chậu

Khám sẽ thấy các dấu hiệu của gãy xương chậu

Có thể có mảng máu tụ dưới da ở vùng xương gãy

Bụng không chướng (+/-) phản ứng thành bụng vùng hạ vị

Nếu BN đến muộn sau 24h sẽ có dấu hiệu nhiễm trùng nhiễm độc

**Tóm lại:** các triệu chứng lâm sàng có thể không đầy đủ nên muốn có chẩn đoán xác định cần phải dựa vào X-quang.

## **2. CẬN LÂM SÀNG**

Siêu âm bụng TQ

X-quang bụng đứng không chuẩn bị

Chụp bàng quang ngược dòng: (1 phim bơm + 1 phim xả thuốc)

VBQ trong phúc mạc: thuốc cản quang lan tỏa khắp ổ bụng

VBQ ngoài phúc mạc: BQ có hình ảnh giống như giọt nước

+ thuốc cản quang đọng lại ở 2 hốc chậu ngoài BQ

## **III/ ĐIỀU TRỊ**

**Hồi sức chống choáng**

**Kháng sinh**

**Phẫu thuật**

**VBQ trong phúc mạc:** vết rách thường ở mặt sau BQ. Mở theo đường giữa dưới rốn vào trong phúc mạc.

Khâu lại BQ

Mở BQ ra da ở mặt trước phần dưới phúc mạc

Dẫn lưu Douglas

**VBQ ngoài phúc mạc:** lỗ thủng thường ở mặt trước bên của BQ. Vết rách thường khá sâu, gần cổ BQ & cạnh ổ xương gầy nếu có gầy xương. Khi mở qua cơ thành bụng sẽ thấy khoang Retzius đầy máu & nước tiểu

Khâu lại BQ

Mở BQ ra da

Dẫn lưu khoang Retzius( Lưu từ 3-5 ngày hay lâu hơn)

## **CHÚ Ý 2 LỖ NIỆU QUẢN**

## VỠ VẬT HANG

Bs. Võ Vĩnh Hòa

### I/ ĐẠI CƯƠNG

Vỡ vật hang: là do chấn thương làm rách bao trắng bao quanh vật hang, máu trong vật hang chảy ra lan tràn dưới mạc dương vật, hoặc rách cả 2 lớp mạc nông và mạc sâu dương vật gây tụ máu dưới da vùng bìu, tầng sinh môn, vùng bẹn, trên xương mu khi dương vật đang cương cứng. (Thường xảy ra khi giao hợp, hoặc tự bẻ khi dương vật đang cương)

### II/ CHẨN ĐOÁN

#### 1. LÂM SÀNG

BN kể sau tai nạn lúc dương vật đang cương cứng: có cảm giác vỡ bục ở dương vật, nghe tiếng kêu “Rắc”, sau đó đau chói ở vùng đó và dương vật bắt đầu sưng to lên.

Dương vật sưng to, bầm tím, đám máu tụ có thể lan xuống vùng bìu, TSM, bẹn, vùng trên xương mu,...

Dương vật bị biến dạng, thường dương vật bị vẹo lệch sang phía đối diện với chỗ vỡ vật hang.

Sờ nắn có thể phát hiện được chỗ vỡ vật hang, BN thấy đau chói.

#### 2. CẬN LÂM SÀNG

Chụp vật hang: bơm thuốc cản quang vào vật hang

MRI

Chụp ĐM dương vật

Siêu âm có giá trị chẩn đoán khối máu tụ.

### III/ ĐIỀU TRỊ

Vấn đề điều trị nội khoa không nên đặt ra vì nó gây ra quá nhiều biến chứng sớm cũng như để lại các di chứng lâu dài.

Phẫu thuật:

Lấy hết máu tụ

Cầm máu vật hang

Cắt sén gọn gàng lớp mạc bọc quanh vật hang bị vỡ.

Khâu kín bao trắng vật hang chỗ vỡ: chỉ khâu mạch máu 6.0.

Khâu lớp mạc nông + mạc sâu: Vicryl 4.0

Lưu thông niệu đạo.